

# Anoplastia de Sarner

## Su uso en el tratamiento y prevención de la estenosis anal

Dr. Alfredo Guala  
Dr. Sergio Medina  
Dr. Héctor Francia

Servicio de Cirugía Digestiva. Sanatorio Mayo  
Santa Fé

### RESUMEN

- 1) Los autores presentan su experiencia con el uso de la plastia de Sarner en la profilaxis y tratamiento de la estenosis anal. Como prevención utilizan la técnica descrita por Laurence, mientras que en los casos de estenosis manifiesta la modificación de Galván y Villaggi Leiva.
- 2) Fueron tratados 28 pacientes, en 18 casos de empleo en forma profiláctica y en 10 enfermos se realizó como terapéutica.
- 3) Las complicaciones inmediatas fueron 7 (25o/o), en 5 casos se trató de una complicación local (3 desprendimientos de colgajo y 2 hemorragias) en los 3 restantes fueron complicaciones generales (retención urinaria 2 y cefalea 1).
- 4) Las complicaciones tardías fueron, también, 7 incluyendo una recidiva por desprendimiento parcial del colgajo. Todas fueron secuelas leves.
- 5) En los controles alejados 21 (75o/o) refirieron el resultado como excelente, otros 4 lo consideraron bueno en razón de molestias menores y ocasionales. El total de resultados muy buenos y buenos fue 25 (89o/o).
- 6) El alto porcentaje de pacientes satisfechos 96o/o hacen que esta técnica sea un excelente recurso en el tratamiento de esta afección.

### I - INTRODUCCION

La estenosis anal es, sin dudas, una de las lesiones más molestas y desagradables de la patología orificial proctológica. Su tratamiento ha sido, y continúa siendo, motivo de desarrollo de múltiples métodos y variados procedimientos tanto médicos como quirúrgicos, muchos de los cuales fueron prolijados en las primeras épocas de la cirugía anal.

El motivo de la presente comunicación es relatar nuestra experiencia con la utilización de la técnica originalmente descrita por Sarner en 1969 en la prevención y tratamiento de la estenosis anal.

### II - MATERIAL Y METODO

Desde enero de 1982 hasta enero de 1990 fueron intervenidos en total 28 pacientes a quienes se les efectuó una técnica de anoplastia por colgajo pediculado por deslizamiento según el procedimiento de Sarner (9) modificada por Galván y Villaggi Leiva (5, 10) o la variante de Laurence (8).

Del total de 28 pacientes, 15 pertenecían al sexo femenino y la edad promedio fue 50 años con extremos de 16 a 78. Todos los enfermos consultaron por cuadros de dolor y proctorragia de intensidad y duración variable de 1 a 6 años. Las indicaciones de la operación fueron: fisura anal crónica, hemorroides con fisura y estenosis postoperatoria, estos pacientes fueron separados en dos grupos:

a- **Preventiva o profiláctica:** aquellos que no presentaban una estenosis orgánica manifiesta, pero por lo frondoso de su patología (fisura asociada a hemorroides voluminosas) obligaba al empleo de técnicas muy radicales (tipo Witehead o hemiWitehead) sin dejar puentes cutáneo-mucosos adecuados con el consecuente riesgo de desarrollo de una estenosis post-operatoria. En total fueron 18 casos en este grupo.

b- **Terapéutica:** pacientes con estenosis anal importante como consecuencia de una fisura anal crónica o bien una estrechez cicatrizal post-operatoria, se indicó en 10 enfermos, de los cuales 7 fueron estenosis post-operatorias y 3 fisuras crónicas (una de ellas con hemorroides asociada).

Todos estos datos se resumen en la Tabla I.

En todos los casos se empleó para la anoplastia un solo colgajo posterior, excepto en 3 pacientes con estenosis muy severas post-operatorias a quienes se les agregó a este, otro colgajo anterior.

A 20 pacientes se les efectuó esfinterotomía concomitantemente con el procedimiento (medial en 9 casos y lateral en 11).

El material de sutura utilizado fue catgut cromado 00 en los primeros 11 casos y en los subsiguientes hilo de ácido poliglicólico.

## RESULTADOS:

Las complicaciones inmediatas fueron:

a) locales: desprendimiento del colgajo en 3 casos (al 3, 4 y 7 día post-operatorio); en un caso asociado a un importante hematoma submucoso. Hemorragia 2 enfermos (uno debió ser reintervenido). b) Generales: retención urinaria 2 casos y cefalea post-anestésica 1. TOTAL: 7 pacientes (25o/o).

Las complicaciones tardías fueron: a) Prurito o ardor anal en 3 casos (todos cedieron con tratamiento médico). b) Incontinencia parcial y ocasional para gases en 1 enfermo y materia fecal líquida (urgencia) en 2 casos (en uno de los cuales remitió totalmente al año de operado). c) Estenosis parcial: 1 paciente (con desprendimiento del colgajo). TOTAL: 7 casos (25o/o).

A la incontinencia parcial la definimos como urgencia porque es la que ocurre en aquellos pacientes que, teniendo una normal continencia, la evacuación de materia fecal líquida sólo puede detenerse por escasos minutos.

En los controles alejados 21 pacientes manifestaron sentirse en excelente estado (75o/o); de los 7 restantes 4 se quejaron de molestias ocasionales y consideraron el resultado como bueno (14o/o), finalmente, 2 pacientes que presentaban una ligera incontinencia fueron considerados como resultados regulares (7o/o), en ambos el grado de incontinencia no fue trascendente en su vida diaria puesto que ninguno de ellos refirió espontáneamente esta situación en las consultas de control, todos manifestaron estar satisfechos con la intervención por sentirse mejorados. Estas razones hacen que consideremos como resultados satisfactorios a 27 de nuestros 28 enfermos (96o/o).

Un paciente, a quien se le desprendió el colgajo a los 3 días de intervenido, presentaba proctorragia y dolor esporádicamente, que cedía con tratamiento médico, el tacto mostró una reestenosis, negándose a una reintervención; su resultado fue catalogado como malo.

## III - DISCUSION

Andruet (1) destaca el carácter orgánico de esta patología y la clasifica en: congénita, senil y post-operatoria.

Según Galván (5) ella puede obedecer a múltiples causas entre las que destaca la fisura anal crónica, que después de muchos años de evolución cierra paulatinamente el orificio anal; otra causa son las cicatrices y heridas producto de traumatismos, pero la gran mayoría están representadas por aquellas originadas en intentos de corrección quirúrgica de afecciones que asientan en los planos superficiales del ano como hemorroides y fisuras.

Distintos tipos de tratamiento no quirúrgico incluyen el uso de laxantes, enemas, supositorios, pomadas, etc. pero ninguno de ellos, al igual que las dilataciones, resuelve el problema básico: la falta de tejido anal que condiciona un orificio estrecho.

Indudablemente el procedimiento definitivo para solucionar este tipo de patología, debe ser de naturaleza quirúrgica.

Varios autores, tanto extranjeros (3, 4, 7, 9) como nacionales (1, 2, 4, 5, 8, 10) se han ocupado del tema, es así que un cierto número de operaciones han sido descritas. La más simple y comúnmente empleada es la esfinterotomía, pero los resultados con este procedimiento han sido menos que óptimos en estos casos en que la situación no es debida

a una hipertonia esfinteriana sino, como dijimos, a la falta de tejido anal.

Precisamente la técnica que empleamos, originalmente descrita por Sarnier (9), pretende aumentar la circunferencia del orificio anal mediante un colgajo pediculado de piel vecina.

Esta técnica nos ha sido extremadamente útil en dos grupos de enfermos: en pacientes con estenosis establecida y en otros, empleada profilácticamente según el procedimiento que describiera Alberto Laurence en 1978.

Si bien hay autores, como el mismo Galván (4), que proponen el uso de 4 colgajos, nosotros no hemos empleado más que dos; con elevada frecuencia se ha asociado una esfinterotomía parcial, en algunos medial y en otros lateral, en el primero de los casos por encontrar verdaderos procesos de miositis esclerótica a nivel del esfínter en la zona operatoria.

Una de las complicaciones que más nos preocupó en los primeros años que usamos esta técnica fue el desprendimiento parcial del colgajo, que se presentó en 3 oportunidades y que limitó, por entonces, sus indicaciones, luego de descartar el uso de catgut como elemento de sutura no la hemos observado por lo que desaconsejamos su empleo prefiriendo hilos reabsorbibles de tipo sintético. En uno de estos pacientes la estenosis recidivó, como era de esperar, pero la complicación más temida es, sin duda alguna, la incontinencia, en gran medida debida a excesos en la esfinterotomía; hemos observado cierto grado de incontinencia especialmente en los primeros 30 días posteriores a la operación que ceden espontáneamente con suaves ejercicios de contracción esfinteriana.

Un detalle que nos parece importante de la técnica es la cicatriz del lecho donde se toma el injerto, sitio que suele retraerse formando una "barra" que loide al cicatrizar por segunda, trayendo algunos inconvenientes al separar los glúteos. Esto se evita realizando la incisión inferior o de la base del injerto en V invertida o en S itálica (2, 10). No obstante estos detalles el porcentaje de buenos resultados (cerca al 90o/o), hacen que su uso sea altamente aconsejable en el tratamiento de esta afección.

**TABLA I**

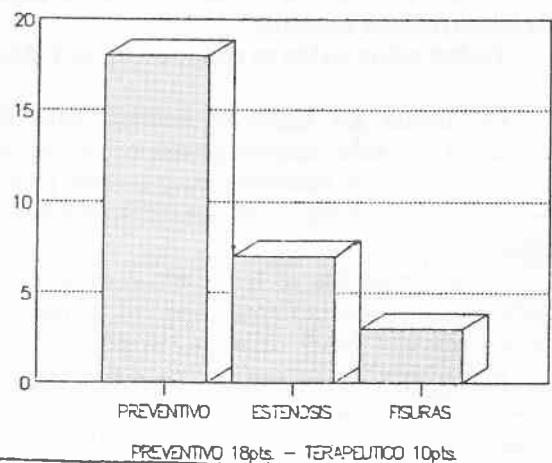
**ANOPLASTIA DE SARNIER**

TOTAL PACIENTES .....28  
SEXO .....15 femenino  
                  13 masculino

EDAD PROMEDIO....50 años  
                          (16 - 78)

**INDICACIONES**

**INDICACIONES**



**TABLA II**

**NUMERO DE COLGAJOS**

1 ..... 25 pts.  
2 ..... 3 pts.

**ESFINTEROTOMIA**

Total ..... 20 pts.  
- Medial .... 9  
- Lateral ... 11

**MATERIAL SUTURA**

Catgut ..... 11  
Dexon o Vycril. .... 17

**TABLA III**  
**ANOPLASTIA DE SARNER**  
**COMPLICACIONES INMEDIATAS**

Total. . . . . 7 (25o/o)	
a. Locales	- desprendimiento colgajo . . .3 - hemorragia . . . . .2*
b. Generales	- retención urinaria . . . . .2 - cefalea postanestes . . . . .1

\* 1 pte. con hemorragia tuvo asociado un desprendimiento del colgajo.


**COMPLICACIONES AJEJADAS**

Total. . . . . 7 (25o/o)	
a.	- Prurito o ardor anal. . . . .3
b.	- Incontinencia ocasional. . . . .3
c.	- Reestenosis . . . . .1

**SUMMARY**

- 1) The authors present their experience with Sarner's anoplasty in the prevention and treatment of anal stenosis. They use the Laurence's technique in the former situation and the Galván and Villaggi Leiva's modification in the last.
- 2) They treated 28 patients, in 18 cases was used as a profilactic procedure and in 10 it was therapeutic.
- 3) Immediate complications were 7 (25o/o), in 5 cases there were local (3 flap unfolding and 2 bleeding). The other 3 were general complications (2 urinary retention and 1 headache).
- 4) Late complications, all minor, were also 7 (25o/o) including one recurrent stenosis following a flap's unfolding.
- 5) In the late follow up 21 patients (75o/o) were excelent, 4 consider a good treatment; these gives a good result in 25 cases (89o/o).
- 6) These good results make this procedure an excelent resource for this entity.

**TABLA IV**  
**ANOPLASTIA DE SARNER**  
**Resultados**



**IV - BIBLIOGRAFIA**

1. Andruet, J.L. "Estenosis anal". *Pren. Med. Argent.* 57: 593; 1970
2. Cabral Ayarragaray, A.M. y Rodríguez, J. "Plásticas en cirugía orificial". *Pren. Méd. Argent.* 64: 200; 1977
3. Corman, M.; Veidenheimer, M. y Coller, J.A. "Anoplasty for anal stricture". *Surg. Clin. N. Amer.* 56: 727; 1976
4. Ferguson, J. "Repair of Whitehead deformity of the anus". *Surg. Gynecol. & Obstet.* 108: 115; 1959
5. Galván E. "Tratamiento quirúrgico de la estenosis de ano". *Pren. Méd. Argent.* 58:994, 1971
6. Garriz, R.; Rodríguez Martín, J. y Almanza, J. "Estrechez de año. Operación de Martín". *Pren. Méd. Argent.* 55: 1.167; 1968
7. Hudson, A. "S-plasty repair of Whitehead deformity of the anuss". *Dis. Colon & Rectum* 10: 57; 1967
8. Laurence, A. "Hemorroidectomía radical posterior con plástica de deslizamiento". *Rev. Arg. Cir.* 35: 215; 1978
9. Sarner, J. "Plastic relief of anal stenosis". *Dis. Colon & Rectum* 12: 277; 1969
10. Villaggi Leiva, J. "Enfoque plástico en el tratamiento quirúrgico de las hemorroides". *Bol. Soc. Cir. Rosario* 47: 18; 1982