

Paciente con diagnóstico prenatal de hernia diafragmática

Discute: Guillermo Agüero Zuviría

Modera: Enrique Caeiro

Patología: Agustín Arancibia

Imágenes: Martín Carranza

Resumen de Historia Clínica: Gisela Máspero, Francisco Bernabeu

Se realizó un diagnóstico prenatal, a las 18 semanas de gestación, de hernia diafragmática izquierda con estómago y lóbulo izquierdo hepático intratorácico.

El paciente presentó los siguientes antecedentes: RNT/AEG, madre sana, embarazo controlado, TORCH: negativa, maduración pulmonar fetal completa.

En el nacimiento se realizó intubación endotraqueal precoz. El paciente fue trasladado a UCIN y se colocó en ARM. Al examen físico presentó aspecto fenotípico normal. Hipo ventilación izquierda, latidos cardíacos desplazados hacia la derecha, sin soplos, pulsos femorales presentes, TAM: 48, abdomen excavado, sin visceromegalias.

Se realizó una radiografía de tórax en la que se observaron asas intestinales con aire y estómago intratorácico, silueta cardíaca y tráquea desplazadas hacia la derecha. Ecocardiograma: Dextro posición cardíaca, ductus arterioso permeable grande con shunt bidireccional, forámen oval permeable pequeño, IT moderada, IM leve, HTP severa, función contráctil bilateral conservada. El paciente fue intervenido quirúrgicamente. Se observó herniación de lóbulo izquierdo de hígado, yeyuno, íleon, colon ascendente, transverso y descendente junto con bazo, dentro del hemitórax izquierdo, a través de un amplio defecto diafragmático con agenesia de diafragma. Se constató hipoplasia pulmonar severa izquierda. Se retiraron las vísceras herniadas de tórax y se colocaron en cavidad abdominal. Se cerró el defecto diafragmático con malla de teflón y se aproximó piel. Regresó de quirófano en ARM con necesidad de inotrópicos, no se visualizó reexpansión pulmonar izquierda. El paciente quedó con drenaje torácico bilateral y abdomen abierto. Presentó mala evolución post operatoria con acidosis respiratoria refractaria. Presentó síndrome compartimental en miembros inferiores con pulsos femorales negativo y hemicuerpo inferior pálido y frío. Se realizó intervención quirúrgica en UCIN: se liberaron las vísceras y se cerró con silo. Presentó anuria que no respondió a tratamiento diurético. Por sospecha de sepsis, se comenzó tratamiento antibiótico con Piperacilina, Tazobactam y Vancomicina.

Por falta de respuesta a ventilación convencional y empeoramiento de acidosis, se comenzó con Óxido Nítrico sin obtener respuesta.

Este fue un paciente extremadamente crítico, tuvo una evolución desfavorable, sin respuesta a estímulos.

Se decidió no efectuar más medidas que resulten fútiles. Se mantuvo una conducta compasiva sin retiro terapéutico.

El paciente falleció por depresión cardiorrespiratoria con bradicardia severa.

Este caso es de las patologías neonatales quirúrgicas mas graves con las que nos enfrentamos.

DISCUSIÓN GUILLERMO AGÜERO ZUVIRÍA

En primer lugar, se observaron imágenes previas a la cirugía, del día posterior a su nacimiento.

En este paciente, se evidenció el Síndrome de Abdomen Blanco, consta de la falta de aire en el intestino en cavidad abdominal. Habitualmente, entre las 24 – 48 horas después de nacer tiene que existir aire en el intestino.

La hernia diafragmática se produce porque las vísceras abdominales han ascendido a través del defecto diafragmático. En las imágenes no se pudo divisar con precisión cuál es el estado del colon transverso, del intestino delgado y del estómago. Esto genera hipoplasia pulmonar. La causa es la falta de espacio para que se desarrollen los pulmones, estando la cavidad pleural ocupada por vísceras abdominales.

En el postquirúrgico, se objetivan las vísceras abdominales en la cavidad pleural y el defecto diafragmático. Además se realiza el neodiafragma con una malla y se dejan sendos drenajes pleurales bilaterales. Se visualiza un neumotórax que ocupa toda la cavidad pleural izquierda y otro menor en la cavidad derecha. En su evolución no se constató expansión total de ambos pulmones, con mayor compromiso del izquierdo, con neumotórax que no se resolvieron a pesar de los drenajes.

Vale aclarar, que la hernia diafragmática es una malformación congénita grave, de alta mortalidad perinatal, un defecto del diafragma en el cual hay una falla del cierre del canal pleuroperitoneal que ocurre entre las 9 y las 10 semanas de gestación, por el cual las vísceras abdominales se alojan en la cavidad pleural e impiden el desarrollo pulmonar. La incidencia es de 1 en 2000 a 5000 según la bibliografía, el 65% es izquierda y un 15% derecha (la presencia del hígado dificulta que se produzca de ese lado). En el 95% de los casos el defecto es posterolateral y el 5% del defecto es anterior. Dentro de las causas es una patología etiológicamente heterogénea. En la mayoría de los casos es una patología aislada y de origen multifactorial. Es una patología que cuando se presenta se debe investigar otras malformaciones porque está asociada a estas en un 50% de los casos, y pueden ser de origen cardíacas, genitourinarias, gastrointestinales y del SNC. Se encuentran altamente asociadas

tanto a anomalías cromosómicas como son la trisomía 13, 18 y 21, como también, a síndromes monogénicos como el síndrome de Fryns y Becwith-Wiedemann.

Además se las asocia a algunos fármacos, como la talidomida, quinina y antiépilépticos.

Una cosa a destacar es que los centros de recepción de estos pacientes deben ser de alta complejidad para tener una sobrevida entre un 49% y 50%. El manejo de la hipertensión pulmonar grave podría requerir óxido nítrico, ventilación de alta frecuencia y hasta oxigenación con membrana extracorpórea.

La morbimortalidad depende del grado de afectación pulmonar y la presencia de otras malformaciones y de síndromes genéticos, lo que indicará el pronóstico. La presencia de la herniación en el período crítico del desarrollo pulmonar (que se inicia a las 10 semanas de gestación), en el cual se va formando el pulmón, se va ramificando los bronquios, las arterias y el tejido conectivo, produce hipoplasia pulmonar severa e insuficiencia respiratoria grave.

El desarrollo de hipoplasia pulmonar consecuyente a la hernia produce una falta de desarrollo de todas las estructuras pulmonares con una gran afectación de la funcionalidad pulmonar, y la generación de hipertensión pulmonar que marca el pronóstico del paciente.

¿Por qué son importantes los factores pronósticos?

Es importante el diagnóstico prenatal antes de las 25 semanas de gestación sobre todo para realizar el traslado a un centro de alta complejidad pero estos son neonatos de mal pronóstico. Se ha visto que hay una sobrevida del 50% en estos casos. El índice ecográfico de pulmón/ cabeza es muy importante de realizarlo, porque en valores menores a 1 donde hay muy poco desarrollo pulmonar, existe un 10% de sobrevida y tiene que ser realizada entre las 22 y 28 semanas. Cuando es mayor a 1.4, tenemos mayor cantidad de tejido pulmonar, hay una mayor sobrevida. Por eso, es importante el diagnóstico prenatal y seguimiento prenatal. Cuando uno no hace el diagnóstico, va a nacer un bebe con dificultad respiratoria grave, falta de excursión del hemitorax comprometido, ruidos cardiacos desplazados según donde se encuentre la hernia. Cuando existe este tipo de patologías, hay que hablar de algunos diagnósticos diferenciales en forma bien resumida, es una malformación a nivel pulmonar donde hay tejido. En la malformación adenomatosa quística de diferentes tamaños, hay 3 tipos de quistes a nivel pulmonar que se pueden confundir con la imagen hidroaera intestinal. El Secuestro pulmonar es una malformación que consta de tejido pulmonar que esta separado del parenquima normal, no ventilado, irrigado en forma sistémica, no de las arterias pulmonares. Puede ser intra o extrapulmonar.

Cuando hablamos de tratamiento, se puede mencionar que en el manejo prenatal en unidades de alta complejidad se están realizando intervenciones intra útero que se encuentran en investigación. Una de ella es la Oclusión Traqueal in útero mediante balón por una broncoscopia fetal. Básicamente, se trata de cerrar la traquea para que esto produzca mayor presión dentro de la vía aérea y aumente su desarrollo pulmonar. Los resultados todavía están en investigación, luego cuando nace el bebé esto se retira, y el bebe es intubado inmediatamente. Los corticoides prenatales administrados a la madre aumentan la formación de

surfactante, y así se verían beneficiados los neonatos y también intentar un parto ya sea vaginal o por cesárea a las 40 semanas fundamental es un centro de alta complejidad.

Al nacer se realiza intubación endotraqueal inmediata, se coloca una sonda nasogástrica de tipo Replog de aspiración continua en el cabo superior del esófago, vía umbilical arterial y venosa para monitoreo y apoyo hemodinámico. El uso de surfactante esta discutido porque no hay evidencia concluyente de su beneficio.

Estrategias de ventilación mecánica: practicar mínimo barovolutrauma permitiendo ventilación espontanea, frecuencias respiratorias altas con presiones bajas y tiempos inspiratorios cortos.

Cuando no hay respuesta a la ventilación convencional en casos de hipoplasia grave se puede recurrir a la ventilación de alta frecuencia para mantener oxigenación adecuada y disminuir el volutrauma. El Oxido Nítrico se utiliza en pacientes que respondieron a lo anterior en un intento de mejorar la HTP, pero no reduce la mortalidad ni la necesidad de ECMO.

La oxigenación con membrana extracorpórea se utiliza en los casos que no responden a lo anterior, tiene sus limitaciones y contraindicaciones, es decir, cuando hay malformaciones mayores, síndromes genéticos como el 13, el 18 y daño neurológico severo.

El tratamiento quirúrgico, el Dr. Courel nos va a hablar de esto ampliamente. Lo último que quería decir es que la sobrevida ha aumentado en los centros de alta complejidad, pero la sobrevida de pacientes con asociación a patologías extrapulmonares aumenta el índice de morbilidad y mortalidad. Por lo que de requiere de un seguimiento periódico multidisciplinario. Entonces mientras más sobrevida a veces adquirimos más secuelas.

DISCUSION DIEGO COUREL

Para resumir un poco cómo se operó este chico, por qué y qué significa la corrección quirúrgica en un paciente con esas características. Hace algunos años la creencia de que retirar las vísceras del tórax para dirimir la compresión pulmonar mejoraba al paciente llevó a que este tipo de paciente tuviera una mejoría momentánea y posteriormente un deterioro importante. Este deterioro, es producido fundamentalmente, porque al reducir las vísceras del tórax, aumentan la hipertensión, la presión abdominal, lo cual produce hipertensión visceral. Limita la excursión diafragmática, disminuye la compliance del pulmón y finalmente termina con la liberación del hígado o sea que este sería el resultado en una cirugía bien hecha cerrando el diafragma, pero con todas esas consecuencias. No contento a la luz de los conocimientos de hoy, es que la cirugía de retirar las vísceras del tórax no mejora el intercambio gaseoso y si absolutamente se sabe que muchos en el postoperatorio tienen estos problemas de neumotórax. Dicho esto, que son los aspectos fisiológicos, fisiopatológicos de la cirugía de la hernia diafragmática. La corrección anatómica depende del tamaño del defecto generalmente las hernias anteriores, son de 2 o 3 cm, se puede hacer un cierre primario con una sutura no absorbible y no hay ningún problema. El problema se plantea cuando el defecto del diafragma es grande. En algunas ocasiones falta el

borde posterior y en algunos pocos casos, falta el diafragma. El defecto mayor si uno lo cierra, crea un diafragma plano que produce una sobre distensión. Esa sobredistensión impide el intercambio gaseoso que deteriora mucho al paciente y a su vez aumenta mucho la presión abdominal. Entonces estaríamos en general, de acuerdo, en que los defectos graves se deben cerrar con prótesis. A pesar de que las prótesis tienen un inconveniente que producen una recidiva de la hernia entre un 20% y un 50% de las series publicadas o sea es casi inaceptable. Con respecto, al abdomen en este paciente se cerró el abdomen sin cerrar las fascias y se colocó una malla.

En el curso del postoperatorio se objetivó un síndrome compartimental abdominal y se decidió colocar un silo para disminuir la presión intraabdominal. Lo que quiero mostrar es que sobre la decisión quirúrgica todavía no hay un acuerdo y en la bibliografía todavía no hay ningún centro que diga que es mejor operarlo rápido, han hecho distintos trabajos pero no hay ninguno que demuestre mejores resultados. Lo que se está haciendo en el mundo en la actualidad es, no en las primeras 24 horas y tratar de realizar la cirugía cuando la hipertensión pulmonar está resuelta, hay baja presión, hay bajo requerimiento de oxígeno. La reparación quirúrgica habitualmente se hace por el abdomen, es más fácil el manejo de las vísceras. Si hay saco herniario que está presente en un 10 % se lo saca, los defectos pequeños se los cierra y los grandes prótesis. Las prótesis biosintéticas son las que se usan en la actualidad en la Argentina son difíciles de conseguir.

En esta imagen Uds. ven el saco herniario en la foto de arriba, el defecto diafragmático pequeño en la de abajo. Como dijimos, la prótesis ayuda a expandir la capacidad abdominal y delimitar la zona de expansión alveolar. Esta es una prótesis colocada casi igual a la del paciente. Para terminar algunas complicaciones tardías, si uno pudiera verlas con mayor frecuencia, nosotros los pacientes vivos que tenemos no tienen mayores complicaciones más que las complicaciones tardías, el reflujo, y la escoliosis sobre todo los pacientes que están con prótesis.

Esto es un video de un paciente que operamos que tiene indicaciones particulares son pacientes en período postnatal que no tienen hipertensión pulmonar y que en la actualidad ya en algunos centros lo empiezan a operar.

Ahí se están reintroduciendo las vísceras a través del defecto diafragmático.

En este caso se opera directamente por el tórax. Estas son situaciones particulares y esta es una modalidad que yo la muestro porque esta relatada, se hace en algunos centros es lo que se llama cirugía mínimamente invasiva y tiene algunas ventajas y desventajas. Yo preferiría que no se tome como una cosa normal sino esto se muestra como algo que se hace pero que hay que hacerlo con muchísimo cuidado. Ahí está el cierre del diafragma, yo no lo aconsejo, siempre en el período postnatal y mucho menos si hay hipertensión pulmonar. No se olviden que es un paciente muy pequeño, y en este caso por abdomen es muy difícil operar, porque el abdomen es muy pequeño. Ahí parece cerrado el diafragma, esto da la idea real de cómo es.

La cirugía prenatal no ha tenido éxito, a pesar de que hace 20 o 25 años Harrison empezó con las cirugías intraútero, tratando de abordar chicos de mal pronóstico, pero la mortalidad

va a ser alta porque nunca han tenido ningún resultado. Y la obstrucción traqueal como lo nombró el Dr. tampoco ha dado resultados, si es cierto que crece el pulmón, no se ha mejorado la sobrevida.

Lo que nosotros vimos en este paciente fue que después de la reintroducción de las vísceras en el abdomen, los miembros inferiores se pusieron fríos y con mala perfusión, crece comprensión vascular por esta reintroducción, era un abdomen muy poco complaciente.

El abdomen es muy pequeño porque el mayor tiempo de la gestación las vísceras han estado en situación intratorácica, entonces el abdomen no se ha desarrollado. Cuando se introducen las vísceras en el abdomen, nosotros en primera instancia no cerramos el abdomen, si hubo una prótesis. Porque la hipertensión abdominal visceral produce compresión de las grandes vasos, es decir, disminuye el retorno venoso, fundamentalmente la cava y los trastornos desde el punto de vista hemodinámico.

ANATOMÍA PATOLÓGICA POR AGUSTÍN ARANCIBIA

Se realiza autopsia clínica de niño de sexo masculino, con un peso de 3,100 Kg, un perímetro cefálico de 340 mm, un perímetro torácico de 305 mm y un perímetro abdominal de 280 mm. Al examen externo no presentaba malformaciones fenotípicas y a nivel abdominal se reconocía reservorio extracorpóreo con asas de intestino delgado edematizadas.

Al examen interno se reconoce pulmón izquierdo hipoplásico de 5.57 gr. con un índice Peso Pulmonar/Peso Fetal de 0.0018, considerándose hipoplasia cuando el índice es menor a 0.012. El mismo presentaba una superficie pardonegruzca, de aspecto congestivo. El pulmón derecho pesaba 20.62 gr. Con una superficie externa congestiva. Al examen microscópico se observaba en ambos pulmones extensas áreas de hemorragia intralveolar severa que comprometía todo el pulmón izquierdo y el lóbulo superior y medio del pulmón derecho. También se reconocía tapones mucosos bronquiales bilaterales.

Con respecto al corazón el mismo pesaba 15.4 gr. (N: 12.3 a 23.1) y presentaba ductus arterial permeable y un pequeño ventrículo izquierdo con un diámetro subvalvular de 0.5 mm para un normal de 10 mm y una pared de hasta 7 mm de espesor. El ventrículo derecho tenía un diámetro subvalvular de 15mm y una pared de hasta 4 mm.

A nivel de diafragma se observaba malla de teflón en hemidiafragma izquierdo con puntos de sutura conservados.

El hígado pesaba 74.67 gr. con una superficie externa lisa de color verdoso. En el estudio microscópico se reconocía colestasis moderada a severa con focos de necrosis isquémica y áreas de infarto a nivel del lóbulo izquierdo.

El bazo pesaba 5.74 gr. y presentaba áreas de necrosis isquémica.

El riñón izquierdo pesaba 13.8 gr. y el derecho 14.2 gr. y en ambos se observó hidronefritis leve con extensa necrosis isquémica.

El cerebro pesaba 450 gr. (N: hasta 424 gr.) reconociéndose edema cerebral moderado.

Las asas de intestino delgado se encontraban edematizadas con focos de necrosis isquémica.

edematizadas con focos de necrosis isquémica.

En el resto de los órganos no se objetivaron alteraciones patológicas de relevancia.

De a cuerdo a los hallazgos descriptos se concluye:

Enfermedad de Base:

- Estado postquirúrgico de agenesia diafragmática con malla de teflón en hemidiafragma izquierdo con puntos de sutura conservados.
- Hipoplasia Pulmonar Izquierda.
- Ductus Arterial permeable.
- Desproporción ventricular (ventrículo izquierdo pequeño en relación a ventrículo derecho).

Causa de muerte:

- Hemorragia pulmonar bilateral severa.
- Shock hipovolémico con necrosis isquémica de ambos riñones, hígado, bazo y asas intestinales.

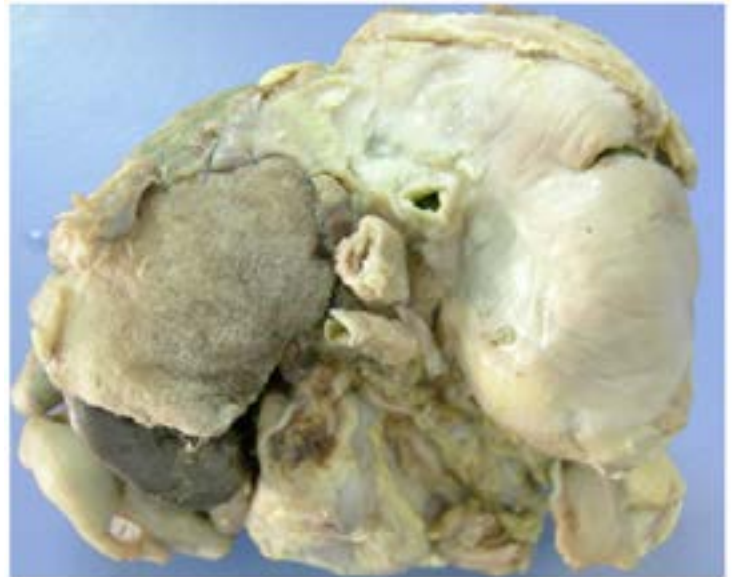

Figura 2: Vista superior de diafragma: se reconoce malla de teflón reemplazando hemidiafragma izquierdo, con puntos de sutura conservados.

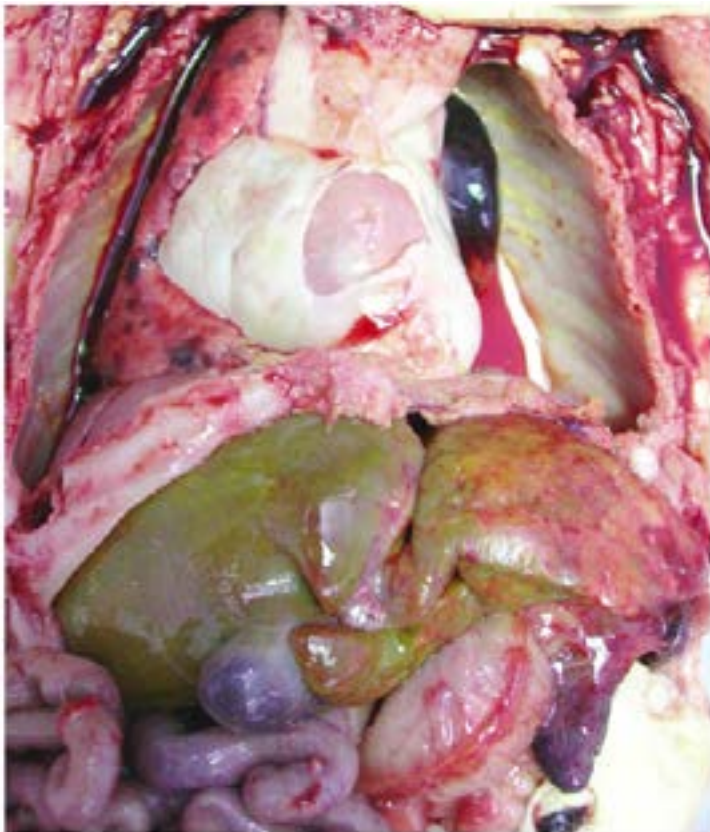


Figura 1: Vista de cavidad abdominal y torácica en fresco: se observa hipoplasia pulmonar izquierda e hilos de sutura de malla de teflón reemplazando hemidiafragma izquierdo.

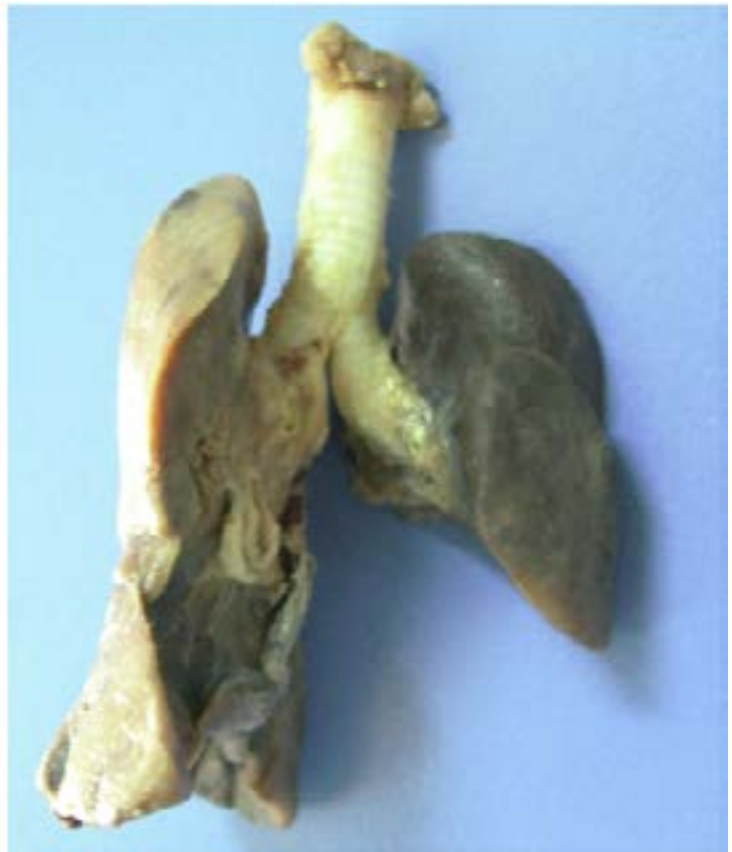

Figura 3: Foto macroscópica de Pulmones: se evidencia una hipoplasia pulmonar izquierda.

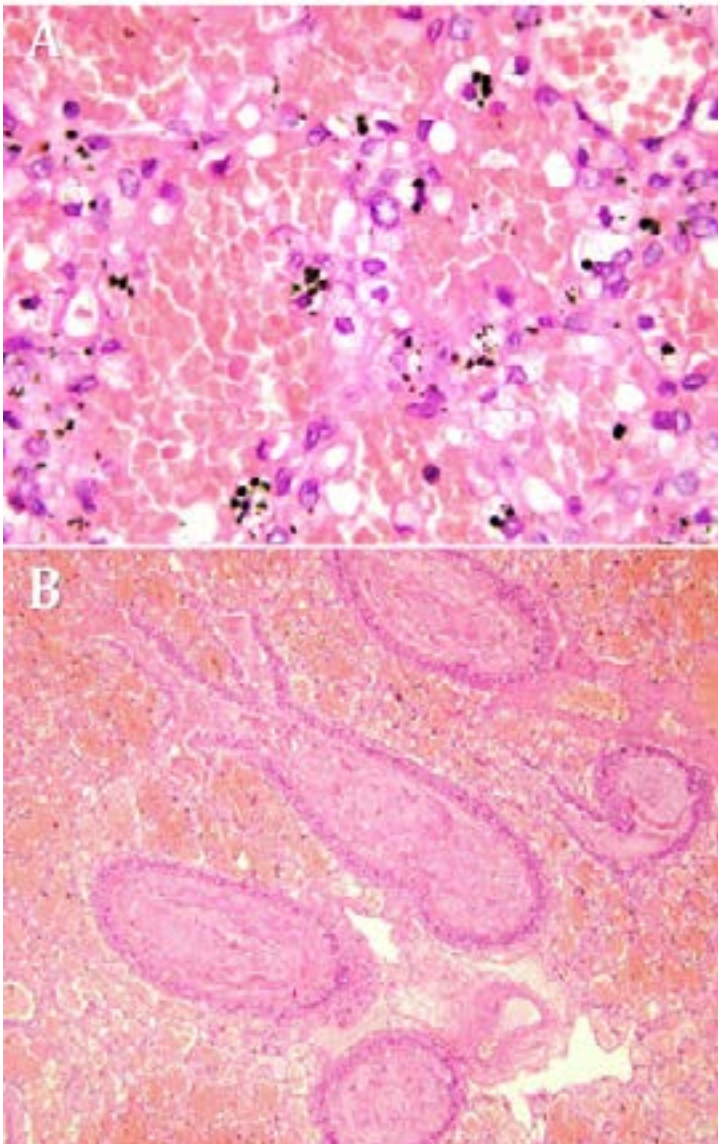


Figura 4: Foto microscópica de lóbulo superior derecho y lóbulo superior izquierdo. Los pulmones presentaban una hemorragia alveolar bilateral severa y tapones mucosos en árbol bronquial.

A. Lobulo Superior Derecho.
B. Lobulo superior izquierdo.

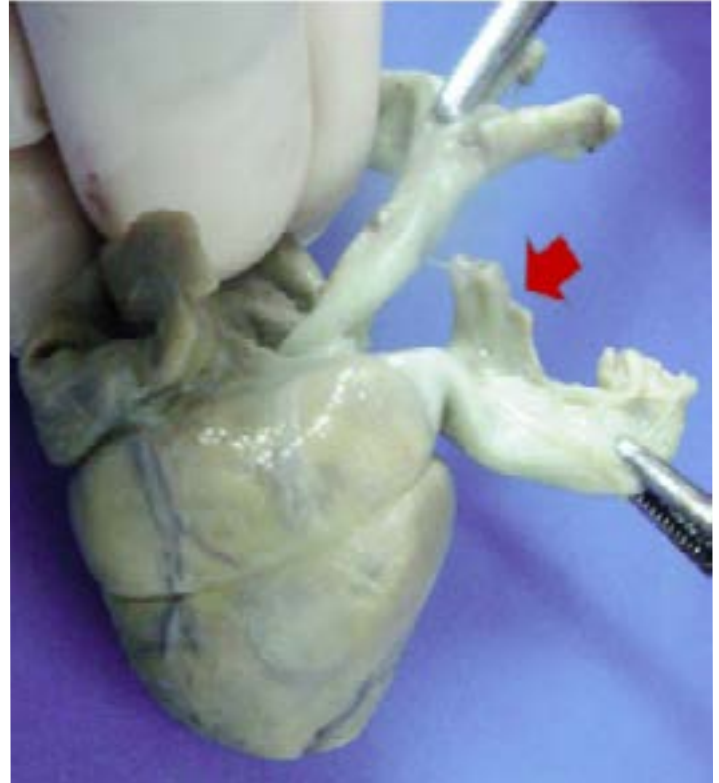


Figura 5: Foto macroscópica de corazón. Se observa el conducto arterial permeable (flecha).